

СЛУЧАЙ ТРЕПАНАЦИИ У САРМАТОВ (ПО АНТРОПОЛОГИЧЕСКИМ МАТЕРИАЛАМ ИЗ МОГИЛЬНИКА ПЕРЕГРУЗНОЕ I)

Е.В. Перерва

Волгоградский филиал ФГБОУВПО «Российская академия народного хозяйства и государственной службы при Президенте Российской Федерации», Волгоград

В работе представлена попытка интерпретации дефектов выявленных на черепе женщины из погребения 3 кургана 45 могильника Перегрузное-I. Уникальность зафиксированных повреждений объясняется, тем фактом, что выявлен первый случай трепанации с использованием технологии сверления у представителя среднесарматского времени. В процессе описания дефектов были использованы методические рекомендации отечественных и зарубежных исследователей. При проведении дифференциальной диагностики использовался метод R-графии мозгового черепа в 2-х проекциях.

При определении характера выявленных повреждений на черепе и определении ее прижизненного или посмертного характера использовались методики судебно-медицинской экспертизы и травматологии механических повреждений на костях скелета.

Изучение дефектов и анализ сходных по типу и синхронных случаев трепанации дает возможность предположить, что причины проведения данной манипуляции на черепе женщины из погребения 3 кургана 45 могильника Перегрузное I могли иметь ритуальный или терапевтический характер.

Ключевые слова: сарматы, курганный могильник Перегрузное I, трепанация, пороз

Введение

Практика проведения операций на черепе была распространена у различных древних народов старого и нового света. Трепанация черепа (лат. *trepanatio*; фр. *trepanation*) – хирургическая операция образования отверстия в костной ткани черепа с целью доступа к подлежащей полости. Операция эта была ещё известна в глубокой древности и подробно описана у Гиппократом [Гиппократ, 1936].

Пристальное внимание к проблеме трепанации черепа на костных материалах древних народов ученые стали уделять после вышедших в свет работ французского ученого Поля Брока 1865–1877 гг. В его исследованиях, посвященных одной из самых древних в мире операций, подробно описаны находки трепанированных черепов из Южной Америки и неолита Франции. Именно Поль Брок стал первым делить проведенные манипуляции на черепе на прижизненные, назвав их «хирургическими» и операции, проведенные

после смерти «посмертные» [цит. по: William, Finger, 2001]. Также ученый сделал предположение, что причинами, которыми руководствовались древние хирурги при проведении трепанации черепа могли быть как терапевтические, так и для ритуальные, например, изгнание злого духа из тела человека [William, Finger, 2001].

Еще один ученый, который внес существенный вклад в развитие знаний о причинах трепанаций у древних народов, был английский хирург Виктор Хорсли [Finger, William, 2001]. Вслед за П. Брока им также были исследованы древние черепа с трепанациями из Южной Америки и Франции. В отличие от своего французского предшественника В. Хорсли предположил, что причинами проводимых операций на голове у древних людей могли быть лечение боли или эпилепсии, которая возникает после компрессионных травматических повреждений черепа [Finger, William, 2001]. Следует отметить, что теория, высказанная исследователем, нашла свое подтверждение у примитивных народов, практиковавших трепанацию.

нацию в XX веке (Южные Тихоокеанские острова и в Африке). Причинами для проведения операций на голове человека у них служат: переломы костей свода черепа, эпилепсия, умопомешательство, сильная головная боль [Finger, William, 2001].

В нашей стране исследование трепанации черепа у древних народов начинается со статьи Д.Н. Анучина 1895 г. В своем труде ученый осуществляет попытку интерпретации находки сделанной Ф.Д. Нефедовым в 1883 г. при раскопках городища близ р. Ветлуги, а именно привески или амулета из человеческого черепа [Анучин, 1895]. Д.Н. Анучин подробно анализирует этот предмет, ссылаясь на сходные находки и описания трепанированных черепов с территории Западной Европы и Южной Америки. В этой же работе автор рассматривает незавершенную трепанацию на черепе с Княжьей горы, предположив, что в данном случае операция проводилась с помощью инструмента, похожего на долото [Анучин, 1895].

Впоследствии, на развитие знаний о трепанации черепа у древних людей в нашей стране оказали работы таких ученых как С.И. Руденко [Руденко, 1953], П. Боева, О. Исмагулова [Боев, Исмагулов, 1962], В.В. Бобина [Бобин, 1964], Д.Г. Рохлина [Рохлин, 1960], И.В. Сеницина, У.Э. Эрдниева [Синицын, Эрдниев, 1979], В.Я. Дэрумса [Дэрумс, 1970], П.М. Пирпилашвили [Пирпилашвили, 1960]. Особенно следует отметить целый ряд работ М.Б. Медниковой [Медникова, 1997, 2000, 2001, 2004], в которых представляется многочисленный обобщенный палеоантропологический материал с территории Евразии, свидетельствующий о практике трепанирования черепа у различных древних народов. Автором разработаны новые методологические подходы по изучению древних операций краниотомии, а также дается оценка лечебных и ритуальных аспектов трепанирования черепа.

В настоящий момент существует несколько классификаций техники проведения трепанации черепа. Так D. Brothwell выделил три основных типа: 1) сверление отверстий с пропиливание промежутков между ними; 2) вырезание округлого отверстия с помощью металлического или кремневого орудия; 3) нанесение четырех глубоких надрезов, которые окаймляют прямоугольную часть кости [Brothwell, 1972, 1994].

J.W. Verano, исследуя костные останки с территории Южной Америки, выделил следующие основные техники трепанации черепа: 1) скобление, 2) линейные надрезы, 3) циркулярное шпунтование (желобление), 4) бурение с резанием [Verano, 2003].

Y.S. Erdal и A.D. Erdal описали целый комплекс техник трепанации черепа, которые использовались в различное время народами, проживающими в Анатолии: 1) сверление, 2) скобление, 3) пиление, 4) надрезы неправильной формы, 5) надрезы округлые или овальные, 6) прямоугольное пиление, 7) сверление с резанием [Erdal, Erdal, 2011].

Кроме классификации трепанаций по способу проведения, выделяют также классификации их по цели проведения [Медникова, 2001]. На протяжении уже практически двухвекового пристального изучения феномена трепанированных черепов целый ряд авторов выделяют следующие причины проведения данной операции: терапевтические, травматические или символическо-ритуальные [Медникова 2001, 2004; Rubini, 2008].

А.С. Ауфдерхейде и С. Родригес-Мартин, рассматривая случаи трепанации с территории Центральной и Южной Америки, выделили следующие причины трепанирования черепа: магические (изгнание духов болезни) и медицинские (терапевтические) [Aufderheide, Rodriguez-Martin, 1998]. Ф. Лисовски сгруппировал различные причины трепанации черепа в три основные: терапевтические, магическо-терапевтические и магическо-ритуальные [цит. по: Aufderheide, Rodriguez-Martin, 1998].

Р.Т. Стейнбок также предложил целый ряд состояний, которые можно спутать с трепанацией черепа, указывая на необходимость осторожной интерпретации видимых дефектов на черепе. Так автор выделяет следующие симуляторы трепанации: 1) увеличение теменных отверстий; 2) дистрофия костей свода черепа; 3) проникающие дефекты, полученные по касательной от удара мечом; 4) раздробленный перелом костей черепа; 5) метастазы рака, миелома; 6) костные неоплазмы (новообразования); 7) деструкции костей свода черепа, вызванные инфекциями (сифилис, туберкулез, микоз); 8) деструкции костей свода черепа, вызванные неспецифическими инфекциями; 9) теменная остеопения (нарушение остеогенеза); 10) посмертные изменения; 11) повреждение костей, полученные в процессе раскопок [цит. по: Aufderheide, Rodriguez-Martin, 1998].

Данная работа посвящена исследованию костных дефектов, выявленных на черепе женщины сарматской эпохи, происходящем из могильника Перегрузное I Октябрьского района Волгоградской области.

При описании дефектов зафиксированных на черепе из Перегрузное I были использованы методические рекомендации, приведенные в моно-

графии М.Б. Медниковой [Медникова, 2001]. При проведении дифференциальной диагностики использовался метод R-графии мозгового черепа в двух проекциях.

При определении характера выявленных повреждений на черепе и определении ее прижизненного или посмертного характера использовались методики судебно-медицинской экспертизы и травматологии механических повреждений на костях скелета [Смолянинов, 1959; Пиголкин и др., 2002].

Место положения и характеристика памятника

В июле 2010 г. экспедиция Волгоградского государственного университета проводила охранные раскопки курганов в окрестностях с. Перегрузное Октябрьского района Волгоградской области. Объектами исследований стали 5 курганов могильника Перегрузное I, располагавшиеся на пахотных угодьях СПК Перегрузненский № 45, 46, 47, 48, 49 [Клепиков, 2010].

В процессе раскопок погребения 3 кургана 45 были извлечены костные останки женщины, на черепе которой были зафиксированы дефекты, которые следует отождествить с трепанацией. Прежде чем переходить к описанию выявленных дефектов на черепе женщины, следует сказать несколько слов о собственно могильнике Перегрузное I.

Курганный могильник Перегрузное I, насчитывающий более 60 курганов различной высоты, располагается на вершине межбалочного водораздела, протянувшегося от восточной окраины с. Перегрузное в юго-восточную сторону на длину около 2 км. Курганный цепочка вытянута по линии ЗСЗ–ВЮВ, ее протяженность составляет 1,8 км [Клепиков, 2010]. Раскопки на памятнике впервые были проведены экспедицией ВолГУ в 2000 году [Клепиков, 2001]. Впоследствии работы на курганном могильнике были продолжены в 2001, 2002, 2004, 2007, 2009 гг. За этот период были раскопаны 44 кургана (рис. 1).

Самыми ранними комплексами оказались погребения из курганов, относящиеся к эпохе энеолита и ранней бронзы, а самые поздние погребения – к эпохе золотой орды. Основной же мас-

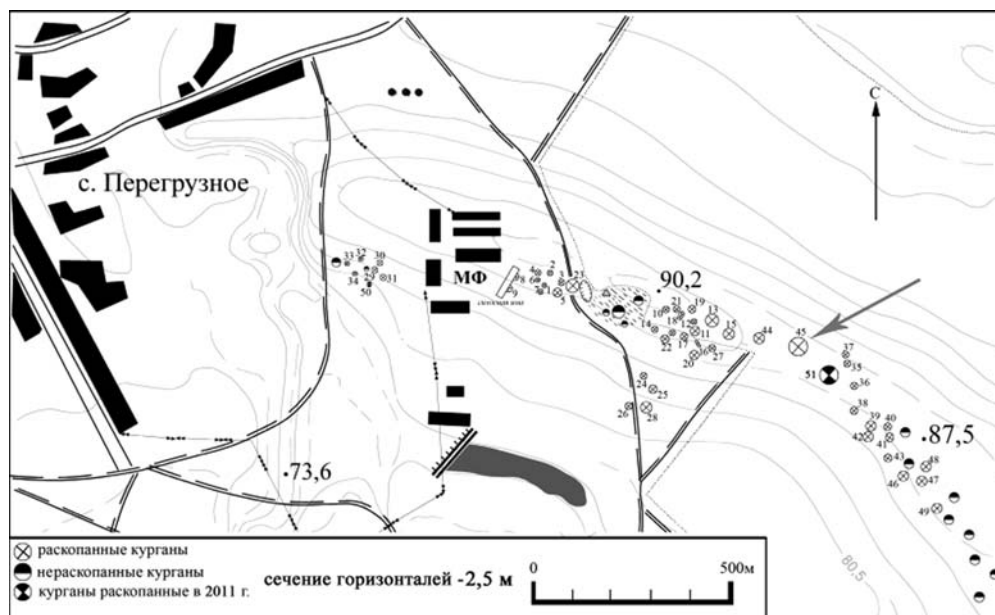


Рис. 1. Курганный могильник Перегрузное I¹

¹ Карта создана и любезно предоставлена М.В. Кривошеевым.

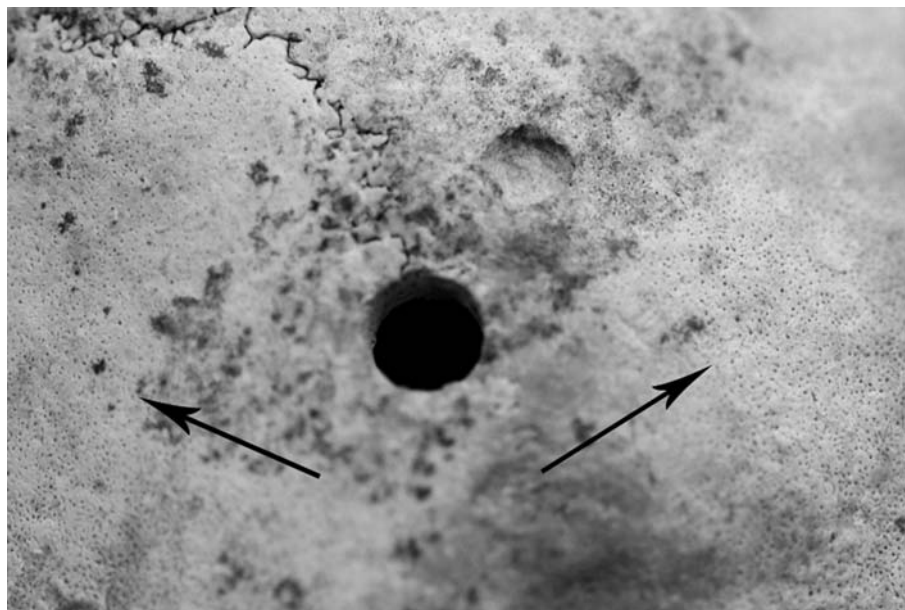


Рис. 2. Вид на трепанации сверху (и следы воспалительного процесса)




Рис. 3. Вид на трепанации сзади




Рис. 4. Вид на трепанации спереди (с масштабом)

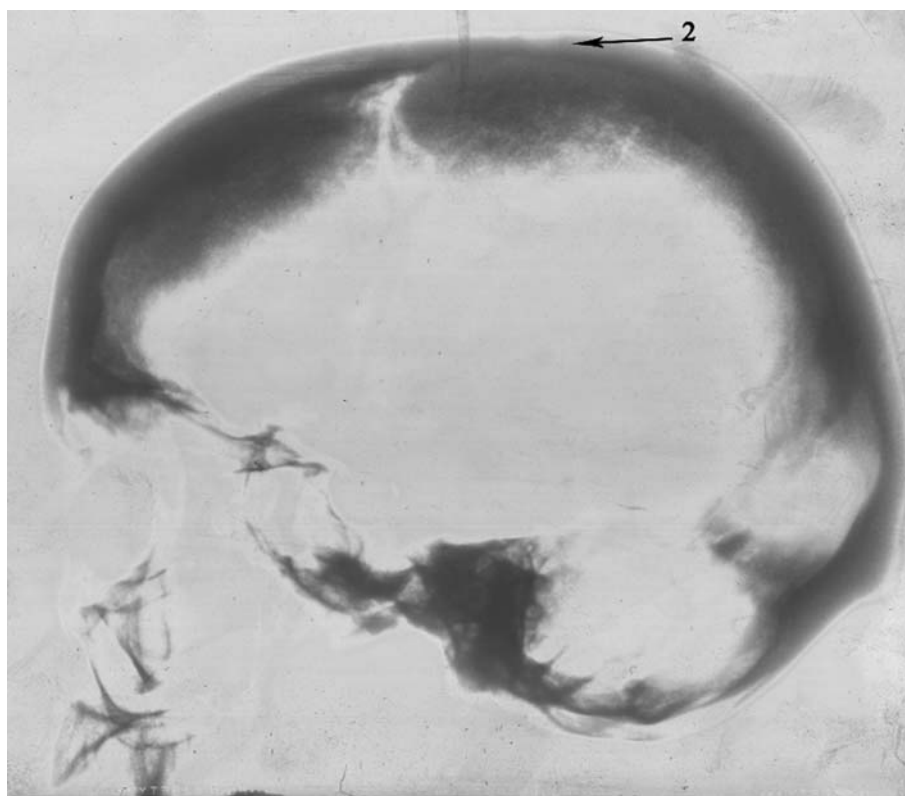


Рис. 5. Рентгенограмма черепа с трепанацией

сив погребений из подкурганых захоронений относится ко времени раннего железного века – сарматской эпохе.

Материал исследования

Объектом изучения в данной работе послужили костные останки, полученные из погребения № 3 кургана 45. Погребение № 3 является основным в кургане, относится к среднесарматской культуре и датируется I в. н.э.

Скелет женщины 25-30 лет (определено по зубам). Сохранность скелета удовлетворительная. Отсутствуют: тело грудины, правая лопатка, левая малая берцовая кость и два грудных позвонка. Мышечный рельеф на костях посткраниального скелета развит умеренно. Швы на черепе с внешней стороны частично заросли. На лобной кости и на обеих теменных костях наблюдается пористость верхнего компактного слоя. На зубах отмечены минерализованные отложения, корни оголены на 2 мм – пародонтоз 1 балла. Выявлена незначительная изношенность нижнего челюстного сустава. Резко развит рельеф шейных мышц. Из патологий и аномалий на костях посткраниального скелета следует выделить не до конца сросшуюся заднюю дугу атланта и костные разрастания в области ямки передней дуги атланта для зуба эпистрофея. На 12 грудном позвонке зафиксирована хрящевая грыжа, ориентированная от центрального тела позвонка к позвоночному отверстию. Аналогичные дефекты обнаружены на 2, 3 и 4 поясничных позвонках. На медиальной поверхности левой бедренной кости обнаружены следы от васкулярного застоя, которые выявлены и на латеральной стороне правой бедренной кости.

При обследовании черепа на правой теменной кости в 7 мм от сагиттального шва и в 20 мм от венечного наблюдается дефект округлой формы размером 5х5 мм, не имеющий прободения в полость черепа. На стенках и дне повреждение имеются следы от орудия, которым было нанесен дефект. Глубина ямки около 2.5 мм (рис. 2–4).

В 6 мм от первого повреждения и в 22 мм от краниологической точки «bregma», затрагивая сагиттальный шов, зафиксировано сквозное отверстие диаметром 8 мм. Дефект имеет круглую форму. Следы явного воспалительного процесса в области трепанации отсутствуют. Входные края отверстия ровные острые без следов разлома костной ткани. На внутренней поверхности черепа края выходного отверстия также ровные без

следов разрушений. Трещин не наблюдается. Входное и выходное отверстие в полости черепа имеют одинаковый размер, без следов расширения. Стенки дефекта ровные. В срезе хорошо просматривается структура костной пластины (рис. 2–4).

Рентгенологическое исследование черепа проводилось в 2-х проекциях: левой боковой и прямой. Расстояние до объекта 1 м. Мощность излучения 70кВ, 40 мАм. Время выдержки 0.16 сек. Аппарат, на котором проводилась рентгено съемка Medics-P-AMIKO². В процессе исследования удалось установить, что в теменной области на стреловидном шве имеется отверстие диаметром примерно 8 мм с элементами склеротизирования краев отверстия (рис. 5). Вблизи отверстия имеется полукруглый дефект наружного кортикального слоя кости d ? 5 мм, также с элементами склеротизирования контура. Данное повреждение следует определить как незавершенная трепанация.

Кроме этого, в результате рентгенологического исследования были выявлены элементы гиперостоза внутренней замыкающей пластины лобной кости. Турецкое седло округлой формы, контур ровный сагиттальный, размер по верхней грани 14 мм.

Также на рентгенограмме были зафиксированы проявления внутричерепной гипертензии в виде:

- расширения борозд передних ветвей средних артерий мозговых оболочек;
- усиления рисунка вен в лобно-теменной и частично затылочной области;
- усиления пальцевидных вдавлений в теменно-затылочной области;
- проступания боковых лакун;
- расширения лобного венозного выпускника слева.

Исходя из структуры повреждений, выявленных на черепе женщины из погребения № 3 кургана 45 могильника Перегрузное I, зафиксированные дефекты следует отождествлять с трепанацией черепа.

Судя по характеру отверстия, отсутствию сколов, надрезов, проломов, операция была проведена, скорее всего, с использованием в качестве инструмента сверла. Таким образом, можно зак-

² Хотелось бы выразить благодарность зав. рентген кабинета Живолуп Ольге Юрьевне за помощь в описании рентгеновских снимков и рентген-лаборанту Андриановой Елене Алексеевне за проведение рентгенологической съемки костных материалов.

лючить, что тип трепанации сверлильный. Исходя из состояния поверхности дна непроникающего дефекта, операция была выполнена с помощью вращения сверла с полукруглым наконечником.

Рентгенологическое исследование позволило установить в области дефектов элементы склеротизирования краев повреждений, что может свидетельствовать о прижизненном или предсмертном характере проведенной операции. На это может указывать и наличие следов пористости верхней компакты теменных костей вокруг дефекта по окружности. Данные повреждения наблюдаются в нескольких сантиметрах от отверстий (рис. 2 следы пороза указаны стрелками). Однако утверждать однозначно, что проведенная операция по трепанированию черепа женщины и следы воспалительного процесса на теменных костях взаимосвязаны, достаточно сложно. Характер и структура дефектов говорит о том, что человек, осуществлявший данную манипуляцию, находился сверху, держа трепан строго вертикально и перпендикулярно к поверхности черепа. Отсутствие следов сужения трепанационного канала к выходному отверстию, скорее всего, свидетельствует в пользу того, что трепан, проделав отверстие в костной ткани, вошел в полость черепа. Туда же попали осколки кости, возникающие при сверлении, что могло привести к смерти индивида. Косвенным образом это может указывать на, то, что данная операция, скорее всего, не имела терапевтического значения, и возможно проводилась посмертно, в каких-то ритуальных целях.

Обсуждение

Рассмотрим известные по данным антропологии случаи трепанаций черепа у народов Евразии трепанации сходного сверлильного типа.

Одна из самых ранних находок сверлильной трепанации в эпоху мезолита описана И.И. Гохманом при исследовании костных материалов могильника Василевка III и Вовниги с территории современной Украины. В случае с трепанацией из могильника Вовниги исследователем был сделан вывод о прижизненном характере проведенной операции. Манипуляция была сделана с помощью быстрого вращения сверла с полукруглым (кремневый скребок) или полушаровидным костяным наконечником [Гохман, 1989].

Еще один случай сверлильной трепанации эпохи мезолита в старом свете известна из местечка Конхейро да Мойта до Себастио (череп XLI)

в Маги, Португалия. На черепе взрослого мужчины зафиксировано конусообразное углубление, без следов проникновения. В области дефекта имеются признаки заживления. Как предполагает исследователь Е. Crubezuza с соавторами данное повреждение является следствием терапевтической операции с помощью циркулярного трепана [Crubezuza et al., 2001].

П. Гама описала прижизненную трепанацию с благоприятным исходом, выполненная техникой сверления и прорезания из Эйра Пендриха [цит. по: Медникова, 2001]. Череп был найден в природной пещере при раскопках могильника Ковао Д'Алмейда, относимого к финальному неолиту (калиброванная дата 5310-4875 BP). Останки принадлежали мужчине в возрасте 59+14.76 лет. Трепанация локализована в середине лобной кости слева. Поводом для операции могла послужить черепная травма.

М. Garcia Sanchez с соавторами при изучении костных материалов, датирующихся эпохой неолита, из «Мраморной пещеры» (Cueva de los marsoles) (Испания) на мужском черепе MA-220 обнаружили над левым теменным бугром воронковидное отверстие, 26 мм в диаметре. Хирургическая операция была осуществлена техникой сверления [Garcia Sanchez et al., 1994].

З. Капица на черепе 45-летнего мужчины из погребения лендцильской культуры в Бржеч-Куявски (Польша) зафиксировал следы двух операций ? наружное повреждение в верхней части затылочной кости и небольшое просверленное насквозь отверстие в верхней части свода на линии стреловидного шва [цит. по: Медникова, 2001].

Лайош Бартуш на одном из черепов, относимых неолиту – бронзовому веку из (Szentes-Tees, Венгрия) описал 6 трепанационных отверстий, образовавшихся в результате сверления [цит. по: Медникова, 2001].

А. Acikkol с соавторами описали случай сверлильной трепанации на черепе, датированном эпохой средней бронзы, с территории центральной Анатолии (Турция). Отверстие на черепе локализовано в левом лямбдовидном шве. Как считают исследователи, трепанация предсмертного характера. Т.е. операция была проведена незадолго до смерти индивида. Причину проведения данной трепанации исследователи назвать в настоящий момент не могут [Acikkol et al., 2009].

Известен еще ряд случаев сверлильной трепанации из Анатолии – данный тип распространен там почти в 32% случаев [Erdal, Erdal, 2011]. Исследователи Y.S. Erdal и A.D. Erdal описали пять случаев сверлильной трепанации, датированных эпохой раннего железного века. Трепанационные

отверстия локализируются на затылочной или на лобной кости. Во всех пяти случаях трепанация была сделана прижизненно и индивиды после операции некоторое время жили [Erdal, Erdal, 2011].

К. Wiltshcke-Schrotta с соавторами зафиксировали следы зажившей и летальной трепанации на семи черепах при исследовании кельтской серии, состоящей из 600 костяков, с территории Даррнберга в Австрии. Исследователям удалось установить, что для проведения операций на черепе древние медики использовали несколько методик трепанирования. В первом случае это параллельно-перпендикулярные надрезы, которые приводили к возникновению прямоугольного отверстия, а во втором случае использовался циркулярный трепан [Wiltshcke-Schrotta, Kucera, Viola, 2009].

Трепанации черепа техникой сверления на кельтских материалах выявлены в Катцельсдорфе и Гунтрамсдорфе (Австрия). Так в первом у 30-летнего кельта из Катцельсдорфа (могила 1), скончавшегося в первой половине II в. до н.э., наблюдается дефект в форме трилистника, образованный путем сверления трех смыкающихся отверстий. Диаметр «лепестков» трилистника составляет около 17 мм. Два отверстия просверлены насквозь, третье - осталось незавершенным. Во втором случае были выявлены три высверленных отверстия, которые образовали сложный трепанационный дефект на черепной крышке [цит. по: Медникова, 2001].

На территории Венгрии при раскопках кельтского кладбища Келешд-Ленсепушта (период Латен С) в могиле 26 был обнаружен скелет трепанированного 30-летнего мужчины. Судя по схеме раскопанного могильника. Трепанационное отверстие целиком располагалось в заднем медиальном квадранте левой теменной кости. Было высверлено три отверстия диаметром около 13 мм, а затем путем скобления проделаны мостики между ними и вдоль стреловидного и лямбдовидного швов [цит. по: Медникова, 2001].

Y.S. Erdal и A.D. Erdal также приводят случаи сверлильной трепанации на черепах средневекового времени Византийского периода с территории Анатолии. На черепах мужчин зафиксированы отверстия размером 4 мм на лобной кости [Erdal, Erdal, 2011].

Анахит Худавердян описывает трепанацию черепа ребенка 8–9 лет с помощью техники сверления из средневековый армянский города Широкавана, с IX века являвшийся столицей царства армянских Багратидов. Отверстие фиксируется на правой теменной кости, диаметром 8 мм. Как счи-

тает исследователь отсутствие видимых причин для терапевтического вмешательства, и возраст индивида указывают, на религиозный или ритуальный характер проводимой операции. Автор также считает, что трепанация была прижизненной [Khudaverdyan, 2011]. К сожалению, точная датировка данной находки у А. Худавердян отсутствует.

А.П. Бужилова, М.В. Добровольская и М.Б. Медникова описали случаи циркулярной трепанации у населения, погребенного в могильнике Сопка-2, относящихся к разным хронологическим периодам [Бужилова и др., 2006].

Как видно из приведенного обзора, использование техники сверления при трепанации черепа имеет достаточно широкие временные и пространственные границы, фиксируясь у различных народов Евразии. В настоящий момент сложно говорить о возможных параллелях и связях. Пока череп из Перегрузного I представляет собой единственный случай трепанации данного типа на материалах сарматского времени с территории междуречья Волги и Дона.

Тем не менее, в настоящее время известно несколько находок трепанированных черепов на костных материалах представителей сарматских культур.

Д.Г. Рохлин приводит описание удачно выполненной трепанации на черепе сармата III–I вв. до н.э. из раскопок М.И. Артамонова. В теменной области имеется круглое отверстие с контурами, гладкими благодаря наличию костной замыкающей пластинки [Рохлин, 1960].

Д.А. Кириченко описывает случаи трепанации черепов с территории Азербайджана из Шекинского района и Мингечаура, датирующиеся сармато-аланским временем. В обоих случаях автор сделал вывод о том, что операция имела ритуальный характер. Как считает Д.А. Кириченко, после проведенных манипуляций индивиды не выжили, или операции проводились посмертно [Кириченко, 2007].

Обращаясь к вопросу о причинах проведения операции на черепе женщины из погребения № 3 кургана 45 могильника Перегрузное I, можно высказать следующие предположения:

1. Терапевтическую трепанацию черепа могли проводить для удаления костных тканей, которые попадают в полость черепа при травме [Verano, 2003]. Такой вариант маловероятен в изучаемом случае, так как следов повреждений на черепе не обнаружено. В настоящее время «декомпрессивную трепанацию черепа» производят для уменьшения внутричерепного давления при неоперабельных опухолях головного мозга. Сейчас сложно однозначно ответить на вопрос о

присутствии такого заболевания у женщины из погребения № 3 кургана 45. Тем не менее, при рентгенологическом исследовании зафиксированы признаки синдрома внутричерепной гипертензии и внутреннего лобного гиперостоза, которые могли приводить к упорной головной боли. У некоторых больных с лобным гиперостозом отмечается мигренозный характер головных болей по типу ассоциированной мигрени с преходящей диплопией [Лобзин, Пилипенко, 2003]. Кроме этого, синдром внутричерепной гипертензии сопутствует онкологическим и инфекционным поражениям головного мозга [Гайдар, 2000; Лобзин, Пилипенко, 2003; Одинак и др., 2000]. Подобного рода заболевания также могли приводить к возникновению хронических болей головы, для ликвидации которых проводилась трепанация черепа.

2. Наиболее вероятной причиной появления отверстий на черепе сарматской женщины из могильника Перегрузное I, скорее всего, является ритуально-символическое действие.

На это может указывать особенности погребального обряда и последующие манипуляции с телом человека. Прежде всего, это массивная индивидуальная курганная насыпь высотой более 1 м, богатый инвентарный набор погребения (бронзовый браслет, бронзовое зеркало, костяная лопатка, каменная пронизь, пряслице, несколько мраморных сосудиков, более 500 штук золотых бляшек), что говорит о высоком социальном статусе погребенной. Следует также упомянуть и о своеобразном разграблении погребения или, как считают археологи (из личной беседы с автором раскопок В.М. Клепиковым), проведение обряда обезвреживания покойника, в результате которого со дна могильной ямы в грабительский раскоп попали череп женщины, большие и малые берцовые кости, а большая часть погребального инвентаря и скелета осталась на месте не тронутыми.

Характер выявленных дефектов. Одинаковый диаметр входного и выходного отверстия, что говорит о проникновении инструмента, с помощью которого осуществлялась трепанация, в полость черепа. Отсутствие следов образования костной мозоли в области дефектов свидетельствует о предсмертном, а возможно и о посмертном характере трепанации, которая могла явиться причиной смерти данной женщины или операция проводилась уже на черепе умершего человека.

Наличие нескольких дефектов, одного проникающего и второго несквозного трепанационного отверстия, а также локализация перфораций. Поверхностные (несквозные) дефекты принято отождествлять в научной литературе с

символическими трепанациями [Медникова, 2001; Barosso, 2010; Bereczki, Marcsik, 2005; Szathmary, Marcsik, 2006]. М.Б. Медниковой приводится обзор символических несквозных манипуляций на своде черепа, которые характеризуются как символические [Медникова, 2001]. Автор указывает, что поверхностные дефекты чаще всего встречаются у раннесредневекового населения европейских степных пространств [Медникова, 2001].

Что касается **расположения повреждений**, то в нашем случае дефекты локализируются в брегмальной зоне по Дж. Немешкери [Nemeskeri, 1965]. Как указывает Д. Бротвелл место операции на черепе чаще всего зависит от цели ее проведения, а также связано с культурными традициями. Этот же исследователь отметил, что на материалах из Чехословакии и Дании чаще черепные перфорации локализируются в фронтальной зоне [Brothwell, 1994]. Венгерскими, чешскими и турецкими учеными зафиксированы незавершенные символические трепанации на материалах IX-XII вв. в брегмальной зоне [Bereczki, Marcsik, 2005; Szathmary, Marcsik, 2006].

И все-таки, вопрос о побудительной причине трепанации черепа женщины из среднесарматского погребения могильника Перегрузное-I следует оставить открытым. Однако уникальная находка, сделанная волгоградскими археологами, дополнила и без того сложную картину реконструкции культуры сарматских племен.

Благодарность

Работа выполнена при поддержке гранта РГНФ № проекта 11-31-00603и.

Библиография

- Анучин Д.Н. Амулет из человеческого черепа и трепанация черепов в древности, в России // Тр. Виленского археолог. съезда. М., 1895. Т. 1. № 4. С. 17.
- Бобин В.В. Палеоантропологические находки последних лет в Крыму и на Кавказе // VII междунар. конгресс антропол. и этнограф. наук. М., 1964. С. 1–6.
- Боев П., Исмагулов О. Трепанованный череп из Казахской ССР // Советская этнография, 1962. № 2. С. 131–132.
- Бужилова А.П., Добровольская М.В., Медникова М.Б. К проблеме реконструкции социальных взаимоотношений населения Барабинской степи (анализ травм и повреждений по антропологическим материалам серии Сопка 2) // Археология, этнография и антропология Евразии, 2006. № 3. С. 148–156.

- Гайдар Б.В., Парфенов В.Е., Свистов Д.В. Транскраниальная доплерография в нейрохирургии. СПб.: ВМЕДА, 2000.
- Гиппократ. Сочинения. «Книга о ранах». Т. 3, 7. URL: <http://bibliotekar.ru/426hippo/27.htm> (дата обращения 16.11.2011).
- Гохман И.И. Палеоантропология и доисторическая медицина // Антропология медицине. М.: Изд-во Московского ун-та, 1989. С. 5–16.
- Докучаева Н.Ф., Докучаева Н.В., Андрианова М.К. К вопросу о лобном гиперостозе // Атмосфера. Нервные болезни, 2009. № 2. С. 21–24.
- Дэрумс В.Я. Болезни и врачевание в древней Прибалтике. Рига: Зинатне, 1970. С. 200.
- Кириченко Д.А. О трепанации черепа в древности // Azərbaycan arxeologiyası və etnoqrafiyası, 2007. № 1. С. 63–67.
- Клепиков В.М. Отчет о проведении археологических исследований курганного могильника Перегрузное I у с. Перегрузное Октябрьского района Волгоградской области в 2001 году. М. Рукопись. 2001.
- Клепиков В.М. Отчет о проведении археологических исследований курганного могильника Перегрузное I у с. Перегрузное Октябрьского района Волгоградской области в 2010 году. М. Рукопись. 2010.
- Кириченко Д.А. О трепанации черепа в древности // Azərbaycan arxeologiyası və etnoqrafiyası. 2007. № 1. С. 63–67.
- Лобзин Ю.В. Пилипенко В.В. Менингиты и энцефалиты. СПб.: Изд-во Фолиант, 2003.
- Медникова М.Б. К вопросу о распространении посмертной трепанации черепов в Центральной Азии // Российская археология, 1997. № 4. С. 130–141.
- Медникова М.Б. Трепанации у древних народов Евразии. М.: Научный мир, 2001.
- Медникова М. Б. Трепанации в древнем мире и культ головы. М., 2004.
- Одинак М.М., Корнилов Н.В., Грицанов А.И. и др. Невропатология контузионно-коммоционных повреждений мирного и военного времени. СПб., 2000.
- Пиголкин Ю.И., Баринов Е.Х., Богомолов Д.В., Богомолова И.Н. Судебная медицина: Учебник. М.: ГЭОТАР-МЕД., 2002.
- Пирпилашвили П.М. Палеоантропологические материалы по изучению болезней, повреждений костей и лечебных манипуляций в древней Грузии. Дисс. ... канд. мед. наук. Тбилиси: Гос. Мединститут, 1973. С. 106–110.
- Рохлин Д.Г. Болезни древних людей (кости людей различных эпох нормальные и патологические изменения). М.–Л.: Наука, 1960.
- Руденко С.И. Культура населения горного Алтая в скифское время. М.–Л.: Изд-во АН СССР, 1953. С. 404.
- Синицын И.В., Эрдниева У.Э. Трепанация черепа в древности // Археологические памятники калмыцкой степи. Элиста, 1979. С. 73–74.
- Смолянинов В. М. Судебная медицина: учебник для студентов мед. ин-тов. М.: Медгиз, 1959.
- Asikkol A., Gunay I., Akpolat E., Gulec E. A middle bronze age case of trephination from central Anatolia, Turkey // Bull. Int Assoc. Paleodont., 2009. Vol. 3(2). P. 28–39.
- Barroso M., Do S. A medicina entre os celtas // Revista Triplov de Artes, Religioes e Ciencias. 2010. N 04. Marco. URL: http://revista.triplov.com/numero_04/index.html (дата обращения 16.11.2011)
- Bereczki Zl., Marcsik A. Trephined Skulls from Ancient Population in Hungary // Acta Medica Litonica, 2005. Vol. 12. N 1. P. 65–69.
- Brothwell D.R. Digging up Bones. London: Trustees of British Museum, 1972.
- Brothwell D.R. Ancient Trephining: Multi-focal evolution or Trans-World Diffusion? // Journal of Paleopathology, 1994. Vol. 6. N 3. P. 129–139.
- Crubezy E., Bruzek J., Guilaine J., Cunha E., Rouge D., Jelinek J. The antiquity of cranial surgery in Europe and in the Mediterranean basin // C.R. Acad. Sci. Paris, Sciences de la Terre et des planetes/ Earth and Planetary Sciences. 2001. Vol. 332. P. 417–423.
- Erdal Y.S., Erdal O.D. A Review of Trepanations in Anatolia with New Cases // International Journal of Osteoarchaeology, 2011. Vol. 21. P. 505–534.
- Finger St., William T.C. Victor Horsley on «Trephining in Prehistoric Times» // Neurosurgery, 2001. Vol. 48. N 4. P. 911–918.
- Garcia Sanchez M., Jimenez Brobeil S.A., Ortega Vallet J.A. Trepanned Skull from the «Cueva de los Marmoles» (Priego de Cordoba, Spain) displaying evidence of ritual defleshing // Journal of Paleopathology, 1994. Vol. 6. N 3. P. 161–168.
- Khudaverdyan A. Trepanation and artificial cranial deformations in ancient Armenia // Anthropological review, 2011. Vol. 74. P. 39–55.
- Mednikova M. PostMortem trepanations in Central Asia: types and trends // Kurgan, Ritual Sites, and Settlements Eurasian Bronze and Iron Age / J. Davis; Kimball, E. M. Murphy, L. Koryakova, L. T. Yablonsky (eds.). (BAR Intern. Ser. 890.), 2000. P. 269–278.
- Qasymova R. Paliatropoloji materiallarda ibtidai «cerahiyeye» uzvləri / Elm ve heyat. Baki, 1988. N 4.
- Rubini M.A. Case of Cranial Trepanation in a Roman Necropolis (Cassino, Italy, 3rd Century BC) // International Journal of Osteoarchaeology, 2008. Vol. 18. P. 95–99.
- Szathmary L., Marcsik A. Symbolic trephinations and population structure // Mem. Inst. Oswaldo Cruz, Rio de Janeiro, 2006. Vol. 101 (Suppl. II). P. 129–132.
- The Cambridge Encyclopedia of Human Paleopathology / Arthur C. Aufderheide & Conrado Rodriguez-Martin (eds.). United Kingdom: Cambridge University Press, 1998.
- Verano J.W. Trepanation in Prehistoric South America: Geographic and Temporal Trends over 2,000 Years // Trepanation. History, Discovery, Theory. 2003. P. 223–236.
- William T.C., Finger St. Discovering Trepanation: The Contribution of Paul Broca // Neurosurgery, 2001. Vol. 49. N 6. P. 1417–1425.
- Wiltshcke-Schrotta K., Kucera M., Viola B. Skull Surgery in a Celtic Population From Austria // Vth International Anthropological Congress of Alex Hrdlicka, September 2–5. 2009. Prague Humpolec Czech Republic.

Контактная информация:

Перерва Евгений Владимирович: тел: (8442) 241725.
E-mail: perervafox@mail.ru.

A CASE OF TREPANATION IN THE SARMATIAN GROUP (BASED ON ANTHROPOLOGICAL MATERIAL FROM THE PEREGRUZNOE BURIAL GROUND-I)

E. Pererva

*Volgograd Branch of the Russian Presidential Academy of National Economy
and Public Administration, Volgograd*

An attempt of interpretation of the defects identified in the woman's skull from the interment 3, burial mound 45 of Peregruznoe burial ground-I is presented in this work. These defects are unique because it is the first case of drilling type trepanation fixed on the representative of the middle Sarmatians epoch. In order to describe defects methodical recommendation of Russian and foreign scientists were used. Differential exclusion was carried out by means of two dimensional cerebral cranium roentgenography.

In order to determine the character of the revealed cerebral cranium defects and to learn if they appeared inter vivos or postmortem forensic medical examination methods and bone mechanical injury grammatology methods were used.

Examining the defects and analysis of cases of similar type and synchronous cases of trepanation enables us to suggest that such manipulation with the female cerebral cranium from the 3rd burial mound of the 45th burial ground Peregruznoe I was caused by either by ceremonial or therapeutical actions.

Keywords: *Sarmatians, Peregruznoe burial ground-I, trepanation, porous*